

Parotis

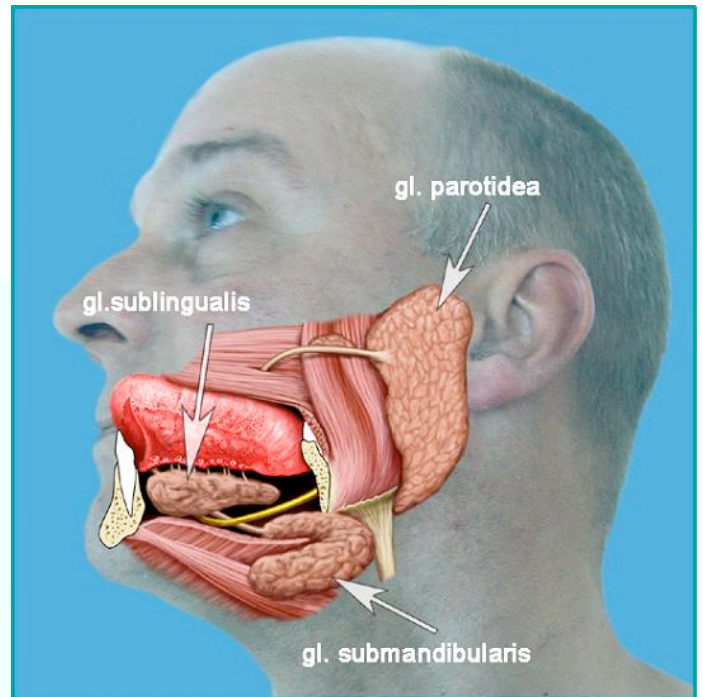
Patiënteninformatie van de
Nederlandse Vereniging voor Mondziekten, Kaak- en Aangezichts chirurgie,
de wetenschappelijke vereniging van kaakchirurgen in Nederland
Zie: www.kaakchirurg.nl

OPERATIE VAN DE OORSPEEKSELKLIER

Wanneer u bij een kaakchirurg bent geweest voor een aandoening van de oorspeekselklier (glandula parotidea) en verwijdering hiervan noodzakelijk is, geeft deze pagina u informatie over de operatieve verwijdering van de oorspeekselklier (parotidectomie). Het is niet mogelijk om voor elke situatie alle details te beschrijven. Mocht u na het lezen van deze pagina nog vragen hebben dan kunt u die stellen aan uw kaakchirurg.

Waar ligt de oorspeekselklier?

De oorspeekselklier ligt voor en onder het oor bij de kaakhoek. De klier is met de vingers alleen te voelen bij een zwelling of ontsteking. De uitvoergang waardoor het speeksel in de mond komt, ligt in het wangslimvlies tegenover de kiezen in de bovenkaak. De oorspeekselklier bestaat uit twee delen: een oppervlakkig deel en een diep gelegen deel. Tussen deze twee delen loopt een belangrijke zenuw, de aangezichts zenuw of nervus facialis die, per gelaatshelft, zorgt voor bewegingen van de aangezichtsspieren. De zenuw heeft diverse vertakkingen die zorgen voor het fronsen van het voorhoofd, optrekken van de wenkbrauw, sluiten van de oogleden, sluiten van de mond en bewegingen van de onder- en bovenlip.



Afbeelding: Plaats van de drie grote speekselklieren: de oorspeekselklier (gl.parotidea), de onderkaaksspeekselklier (gl.submandibularis) en de ondertongsspeekselklier (gl.sublingualis)

Problemen met de oorspeekselklier

- **Ontsteking**

Een speekselklier kan ontstoken raken. Soms wordt dit veroorzaakt door een [speekselsteen](#) in de uitvoergang of in de speekselklier zelf. Dit laatste komt veel minder vaak voor. Als gevolg hiervan gaat de aangedane klier zwellen en pijn doen. Vaak gebeurt dit vlak voor en tijdens het eten omdat dan het meeste speeksel wordt geproduceerd dat niet weg kan. Een speekselsteen kan jaren zonder klachten aanwezig zijn en aanleiding geven tot een chronische speekselklierontsteking.

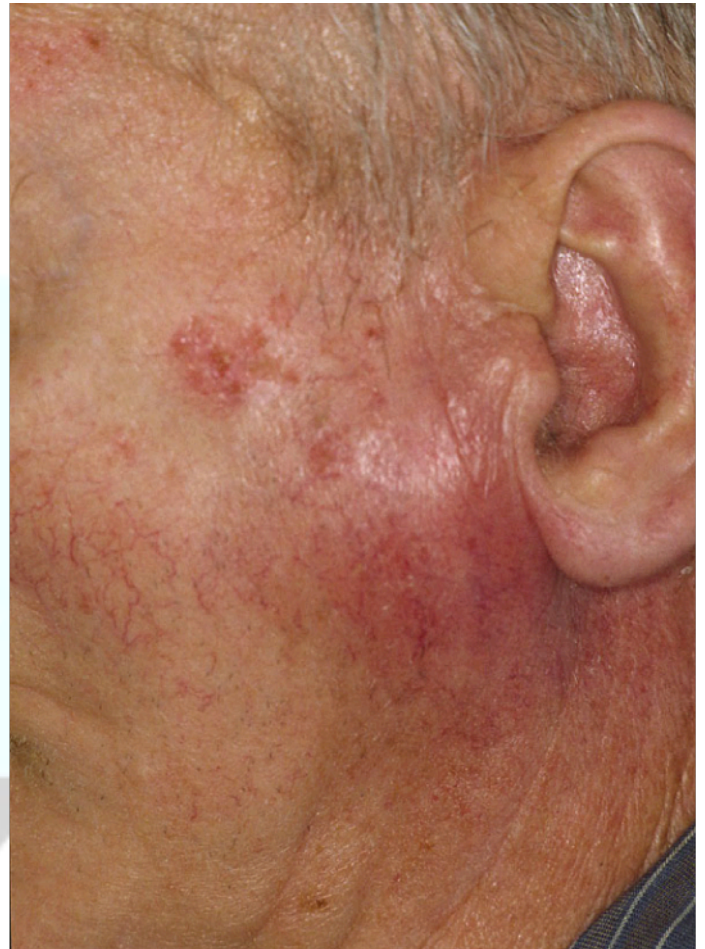Disclaimer De NVMKA, noch de auteurs, of enige andere partij die betrokken is (zijn) geweest bij het opstellen en openbaar maken van deze pagina's garandeert(en) dat de informatie in elk respect accuraat of compleet is en kan (kunnen) niet verantwoordelijk worden gehouden voor eventuele fouten, tekortkomingen en/of resultaten verkregen met het gebruik van de aangeboden informatie.

Copyright © Alle informatie bevat in de Internetsite van de NVMKA op www.kaakchirurg.nl is eigendom van de NVMKA, tenzij anders aangegeven. Voor duplicatie van enige informatie van deze pagina's voor redenen anders dan persoonlijk gebruik is toestemming vereist van de NVMKA.

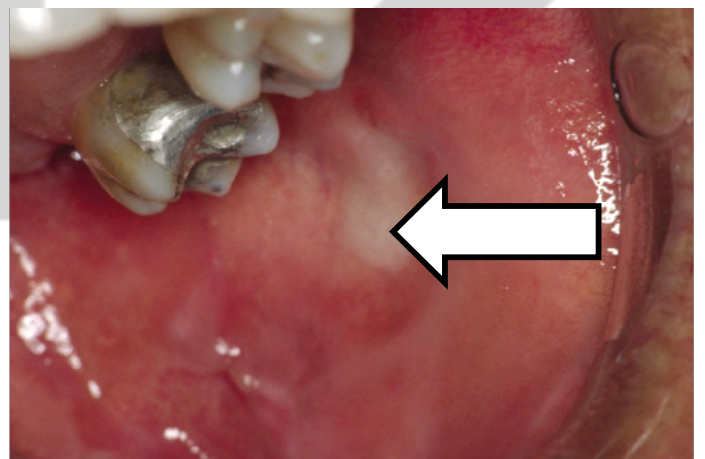
Parotis

Patiënteninformatie van de
Nederlandse Vereniging voor Mondziekten, Kaak- en Aangezichts chirurgie,
de wetenschappelijke vereniging van kaakchirurgen in Nederland
Zie: www.kaakchirurg.nl

De behandeling bestaat uit het verwijderen van de speekselsteen. Ook zonder een speekselsteen kan de speekselklier ontstoken raken. Bij een acute ontsteking wordt in eerste instantie afgewacht. De bof (ontsteking van de speekselklier door een virus) is hier een bekend voorbeeld van. Meestal kan dan geen speekselaflvoer worden opgewekt uit de aangedane klier(en). Als er sprake is van een infectie die door bacteriën wordt veroorzaakt, kan worden getracht de afvoer van speeksel en eventueel pus (die dan wel aanwezig is in tegenstelling tot een infectie die door virussen wordt veroorzaakt) te bevorderen door een zuur dieet en massage van de speekselklier in de richting van de uitvoergang, mits dit niet te pijnlijk is. Antibiotica zijn gewoonlijk niet nodig. Bij een chronische ontsteking is het beleid in eerste instantie afwachtend. Omdat meestal enige afvoer van speeksel en/of pus is op te wekken, is massage van de speekselklier en het eten van zure voedingsmiddelen belangrijk. Wanneer de klachten vaak optreden, kan worden besloten om de speekselklier te verwijderen.



Afbeelding: Pijnlijke zwelling van de oorspeekselklier door een ontsteking



Disclaimer De NVMKA, noch de auteurs, of enige andere partij die betrokken is (zijn) geweest bij het opstellen en openbaar maken van deze pagina's garandeert(en) dat de informatie in elk respect accuraat of compleet is en kan (kunnen) niet verantwoordelijk worden gehouden voor eventuele fouten, tekortkomingen en/of resultaten verkregen met het gebruik van de aangeboden informatie.

Copyright © Alle informatie bevat in de Internetsite van de NVMKA op www.kaakchirurg.nl is eigendom van de NVMKA, tenzij anders aangegeven. Voor duplicatie van enige informatie van deze pagina's voor redenen anders dan persoonlijk gebruik is toestemming vereist van de NVMKA.

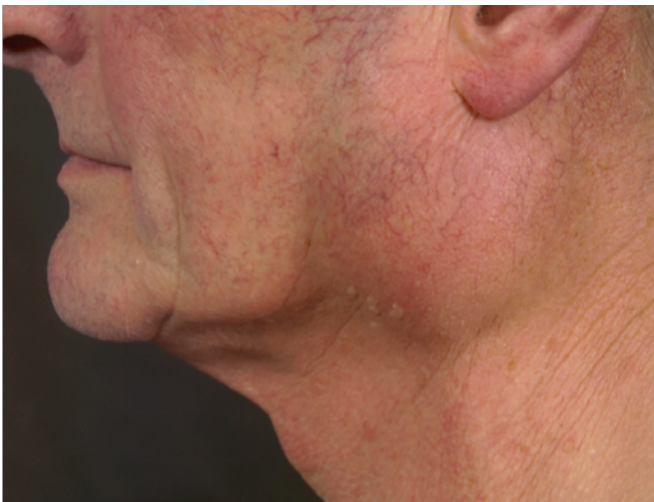Parotis

Patiënteninformatie van de
Nederlandse Vereniging voor Mondziekten, Kaak- en Aangezichts chirurgie,
de wetenschappelijke vereniging van kaakchirurgen in Nederland
Zie: www.kaakchirurg.nl

Afbeelding: Afvloed van pus uit de uitvoergang

- **Gezwel**

Een stevige, niet pijnlijke zwelling van de wang, voor of onder het oor, kan duiden op een gezwel in de oorspeekselklier. De zwelling is vaak nabij de kaakhoek gelegen. Meestal gaat het om een goedaardig gezwel. Kwaadaardige gezwellen van de oorspeekselklier komen namelijk minder vaak voor dan goedaardige gezwellen. Bij kwaadaardige gezwellen is er soms uitval (van een deel) van de aangezichts zenuw.



Afbeelding: Gezwel van de oorspeekselklier.

Onderzoek

Het eerste onderzoek

Het eerste onderzoek bestaat uit zorgvuldig nagaan van de voorgeschiedenis, kijken en voelen. Bij verdenking op een ontsteking wordt door massage van de klier speeksel en eventueel pus uit de

uitvoergang gedrukt. Een speekselsteen in de uitvoergang kan soms worden gevoeld. Een gezwel kan door voelen worden vastgesteld: dit voelt meestal stevig aan.

Aanvullend onderzoek

Na het eerste onderzoek volgt een aanvullend onderzoek. Wat voor onderzoek dit is, hangt af van het eerste onderzoek.

- Röntgenfoto van de kaak. Hiermee kan soms een speekselsteen worden aangetoond.
- Bij verdenking op een ontsteking wordt een sialogram gemaakt. Dit is een röntgenonderzoek, waarbij vanuit de mond contrastvloeistof in de uitvoergang van de oorspeekselklier wordt gespoten en waarmee het verloop van de speekselklier gangen zichtbaar kan worden gemaakt.

- CT- en MRI-onderzoek

Hierbij worden in serie afbeeldingen gemaakt waarop het gezwel en zijn relatie met het weefsel er omheen kan worden beoordeeld.

- Punctie

Bij een gezwel wordt met een dunne naald

Disclaimer De NVMKA, noch de auteurs, of enige andere partij die betrokken is (zijn) geweest bij het opstellen en openbaar maken van deze pagina's garandeert(en) dat de informatie in elk respect accuraat of compleet is en kan (kunnen) niet verantwoordelijk worden gehouden voor eventuele fouten, tekortkomingen en/of resultaten verkregen met het gebruik van de aangeboden informatie.

Copyright © Alle informatie bevat in de Internetsite van de NVMKA op www.kaakchirurg.nl is eigendom van de NVMKA, tenzij anders aangegeven. Voor duplicatie van enige informatie van deze pagina's voor redenen anders dan persoonlijk gebruik is toestemming vereist van de NVMKA.

Parotis

Patiënteninformatie van de
Nederlandse Vereniging voor Mondziekten, Kaak- en Aangezichts chirurgie,
de wetenschappelijke vereniging van kaakchirurgen in Nederland
Zie: www.kaakchirurg.nl

cellen uit de zwelling opgezogen. Deze cellen worden onder de microscoop onderzocht. Door dit onderzoek is het in de meeste gevallen mogelijk een uitspraak te doen over de aard van het gezwel. Het onderzoek duurt ongeveer een week.

De operatie

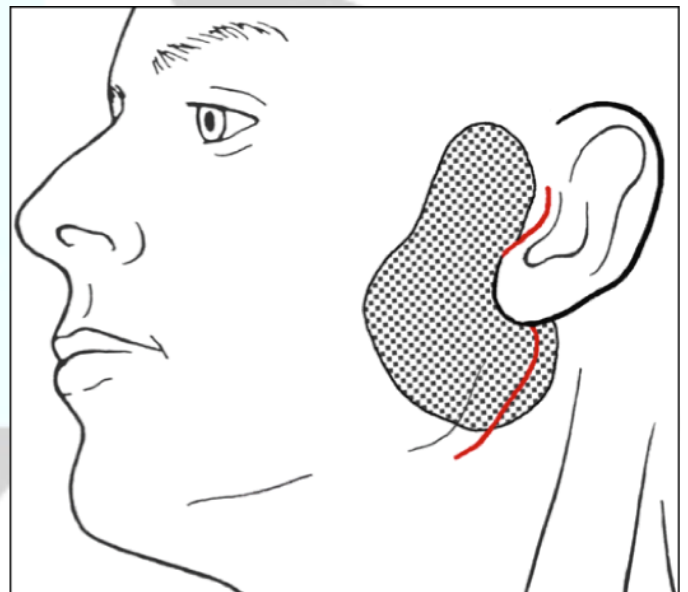
Er zijn twee soorten operaties van de oorspeekselklier te onderscheiden:

- **oppervlakkige parotidectomie** (gedeeltelijke verwijdering van de oorspeekselklier). Hierbij wordt het deel van de speekselklier verwijderd, dat zich aan de buitenzijde van de aangezichts zenuw bevindt.
- **totale parotidectomie** (gehele verwijdering van de oorspeekselklier). De gehele speekselklier wordt verwijderd, zowel het deel dat aan de buitenzijde als het deel dat aan de binnenzijde van de aangezichts zenuw is gelegen.

De operatie van de oorspeekselklier vindt onder algehele narcose plaats. Hiervoor is een korte opname in het ziekenhuis noodzakelijk.

De huidsnede verloopt voor het oor naar beneden,

buigt onder het oorleletje af naar achteren en loopt dan naar voren tot onder de kaakhoek. Deze is voor een oppervlakkige en totale parotidectomie hetzelfde. De huidsnede wordt zoveel mogelijk in een huidplooi gemaakt, waardoor het litteken minder opvalt.



Afbeelding: Huidsnede voor verwijdering van de oorspeekselklier.

Bij deze operaties worden alle zenuwvertakkingen van de aangezichts zenuw opgezocht, vervolgd en vrijgelegd. Dit is zeer nauwkeurig werk omdat de zenuwtakjes klein zijn en direct tegen het te verwijderen klierweefsel of gezwel aanliggen.

Bij verdenking op een kwaadaardig gezwel worden ook lymfeklieren aan de onderzijde van de speekselklier tijdens de operatie verwijderd omdat

Disclaimer De NVMKA, noch de auteurs, of enige andere partij die betrokken is (zijn) geweest bij het opstellen en openbaar maken van deze pagina's garandeert(en) dat de informatie in elk respect accuraat of compleet is en kan (kunnen) niet verantwoordelijk worden gehouden voor eventuele fouten, tekortkomingen en/of resultaten verkregen met het gebruik van de aangeboden informatie.

Copyright © Alle informatie bevat in de Internetsite van de NVMKA op www.kaakchirurg.nl is eigendom van de NVMKA, tenzij anders aangegeven. Voor duplicatie van enige informatie van deze pagina's voor redenen anders dan persoonlijk gebruik is toestemming vereist van de NVMKA.

Parotis

Patiënteninformatie van de
Nederlandse Vereniging voor Mondziekten, Kaak- en Aangezichts chirurgie,
de wetenschappelijke vereniging van kaakchirurgen in Nederland
Zie: www.kaakchirurg.nl

kans bestaat op uitzaaiing(en) van het gezwel naar deze lymfeklieren. Aan het eind van de operatie wordt meestal een drain (slangetje) aangebracht waardoor wondvocht wordt afgevoerd. De duur van de operaties varieert van anderhalf tot vier uur en wordt vooral bepaald door de plaats van de afwijking in de oorspeekselklier. Door verwijdering van de speekselklier ontstaat wel een kleine deuk nabij de kaakhoek.

Na de operaties van de oorspeekselklier

Geen enkele operatie is zonder risico's. Ook bij de operatie aan de oorspeekselklier kunnen complicaties optreden, zoals een nabloeding of wondinfectie. De kans hierop is echter gering.

- **Pijn**

De pijn na de operatie is over het algemeen gering. Indien u pijn heeft krijgt u tijdens uw verblijf in het ziekenhuis en zonodig daarna, een pijnstillers voorgeschreven.

- **Zwelling**

Enige zwelling is normaal en het gevolg van de operatie. Ongeveer drie dagen na de operatie zal de zwelling op zijn grootst zijn en wordt dan vanzelf minder om tenslotte geheel te verdwijnen. De zwelling is meestal na enkele weken verdwenen.

- **Wonddrain**

Vaak wordt een drain (slangetje) in de wond gelegd

om ophoping van wondvocht en bloed onder de huid te voorkomen. Meestal kan de wonddrain na 48 uur worden verwijderd.

- **Gevoelszenuw van het oor**

Bij verwijdering van de oorspeekselklier is het niet altijd mogelijk om de gevoelszenuw van de huid voor het oor en het onderste deel van de oorschelp te behouden. Dit gebied is dan gevoelloos. Na verloop van tijd wordt het verdoofde gebied kleiner. Soms blijft een gevoelloze oorlel bestaan.

- **Aangezichtzenuw**

De takken van de aangezichtzenuw worden tijdens de operatie vaak aangeraakt. Hierdoor kan de functie van de zenuw verstoord zijn met als gevolg een tijdelijk verminderde activiteit van één of meer aangezichtspieren van één gelaatshelft. De uitgebreidheid van de operatie speelt hierbij een rol. Meestal treedt in de loop van weken tot maanden, bij een intacte zenuw, volledig herstel op.

Als het oog niet meer goed sluit, dienen de oogleden 's nachts te worden dichtgeplakt met een pleister om uitdroging van het oog te voorkomen. Overdag kunnen oogdruppels worden gebruikt. Bij uitval van de spieren van de onder- en/of bovenlip is vooral het drinken moeilijk, omdat de lippen aan één zijde niet goed meer sluiten.

Disclaimer De NVMKA, noch de auteurs, of enige andere partij die betrokken is (zijn) geweest bij het opstellen en openbaar maken van deze pagina's garandeert(en) dat de informatie in elk respect accuraat of compleet is en kan (kunnen) niet verantwoordelijk worden gehouden voor eventuele fouten, tekortkomingen en/of resultaten verkregen met het gebruik van de aangeboden informatie.

Copyright © Alle informatie bevat in de Internetsite van de NVMKA op www.kaakchirurg.nl is eigendom van de NVMKA, tenzij anders aangegeven. Voor duplicatie van enige informatie van deze pagina's voor redenen anders dan persoonlijk gebruik is toestemming vereist van de NVMKA.

Parotis

Patiënteninformatie van de
Nederlandse Vereniging voor Mondziekten, Kaak- en Aangezichtschirurgie,
de wetenschappelijke vereniging van kaakchirurgen in Nederland
Zie: www.kaakchirurg.nl

- **Hechtingen**

Soms worden hechtingen onder de huid aangebracht, deze hoeven niet te worden verwijderd. Andere hechtingen worden na ongeveer een week door de kaakchirurg verwijderd.

Late gevolgen van de operatie

- **Speeksel**

Verwijdering van de gehele of een deel van de oorspeekselklier heeft geen merkbare invloed op de speekselproductie. U krijgt dus geen droge mond.

- **Transpireren van de wang**

Dit komt nogal eens voor en treedt enige tijd na de operatie op. Bij verwijderen van de oorspeekselklier worden kleine zenuwtakjes doorgesneden die belangrijk zijn voor de speekselproductie. Deze zenuwtakjes kunnen vergroeien met zenuwuiteinden van zweetkliertjes in de wang. Hierdoor kan tijdens of na een maaltijd transpiratie en roodheid van de huid in het operatiegebied optreden (syndroom van Frey). Dit verschijnsel is niet verontrustend. Wanneer het transpireren als hinderlijk wordt ervaren, kan met plaatselijke injecties van een medicament (botuline toxine: Botox[®]) de werking van deze zenuwtjes tijdelijk worden geblokkeerd.

Onderzoek van het verwijderde weefsel

Het verwijderde weefsel wordt onder de microscoop onderzocht door de patholoog. Ongeveer een week na de operatie is de uitslag van dit onderzoek bekend. Hoewel de kans groot is dat het gaat om een goedaardig gezwel, kan er ook sprake zijn van een kwaadaardig gezwel. Mocht dit het geval zijn dan zullen de consequenties met u worden besproken.

Tot slot

Het is niet mogelijk om in deze pagina voor elke situatie alle details te beschrijven. Mocht u na het lezen van deze pagina nog vragen hebben dan kunt u die altijd stellen aan uw kaakchirurg.

September 2009

Disclaimer De NVMKA, noch de auteurs, of enige andere partij die betrokken is (zijn) geweest bij het opstellen en openbaar maken van deze pagina's garandeert(en) dat de informatie in elk respect accuraat of compleet is en kan (kunnen) niet verantwoordelijk worden gehouden voor eventuele fouten, tekortkomingen en/of resultaten verkregen met het gebruik van de aangeboden informatie.

Copyright © Alle informatie bevat in de Internetsite van de NVMKA op www.kaakchirurg.nl is eigendom van de NVMKA, tenzij anders aangegeven. Voor duplicatie van enige informatie van deze pagina's voor redenen anders dan persoonlijk gebruik is toestemming vereist van de NVMKA.